

COME LA SINDROME DA TACHICARDIA ORTOSTATICA POSTURALE (POTS) CONDIZIONA L'ESISTENZA DI UNA GIOVANE DONNA: UN CASO CLINICO ESEMPLARE

Dentico Alessia

Tecnico di Fisiopatologia Cardiocircolatoria e Perfusionazione
Cardiovascolare

Syncope Unit – U.O.C. Cardiologia Ospedaliera, Policlinico di
Bari

SINCOPE 2023

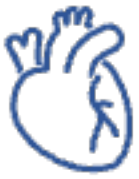

Gruppo Italiano Multidisciplinare per lo Studio della Sincope

SINCOPE 2023

11° Convegno Nazionale GIMSI

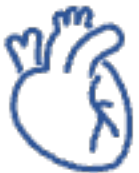



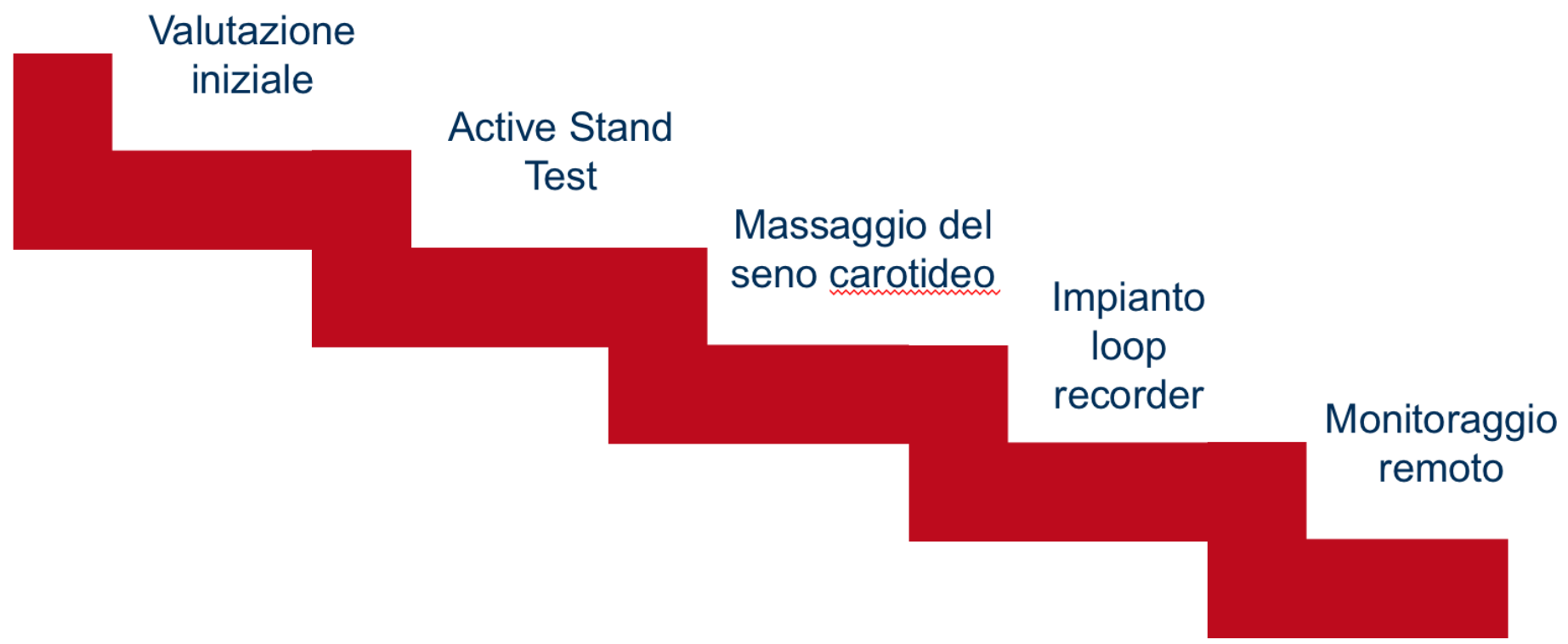
WHO?

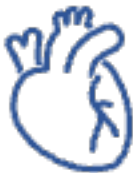

- O. A.
- F
- 34 aa
- Sindrome di Ehlers-Danlos
- Sindrome di Beals
- Diagnosi di POTS: cardiopalmo all'assunzione della posizione eretta
- Portatrice di variante nel gene FBN2 (anche figlia)



PROTOCOLLO SEGUITO






STRATEGIA TERAPEUTICA

Inserimento in
monitoraggio
remoto

Ivabradina 5
mg/die

Ivabradina 10
mg/die

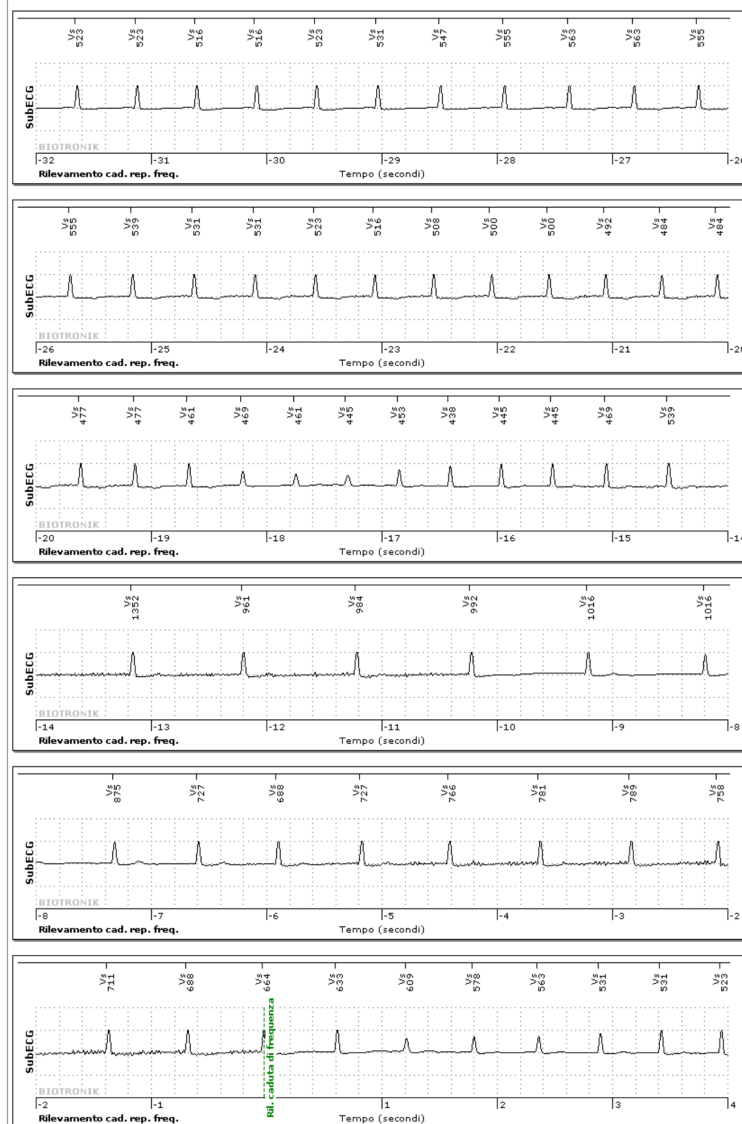
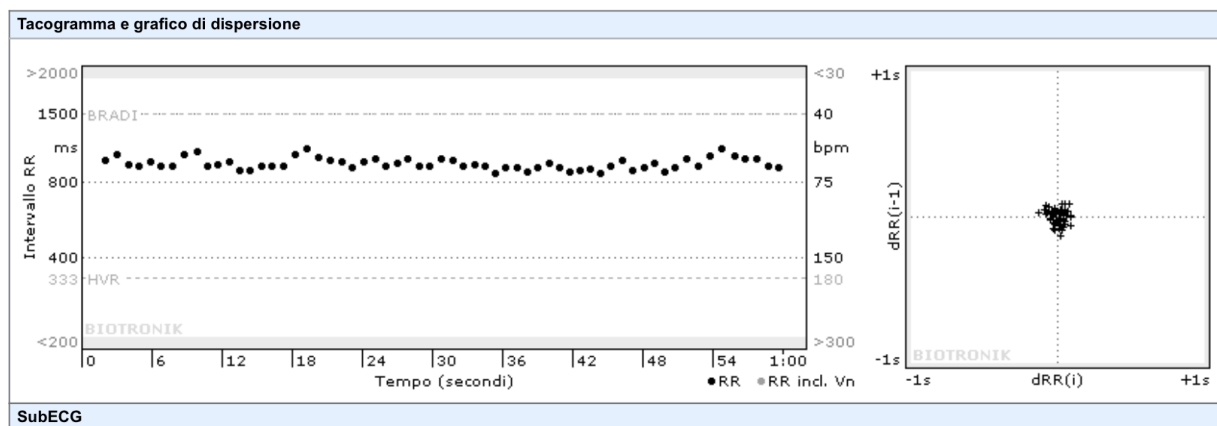
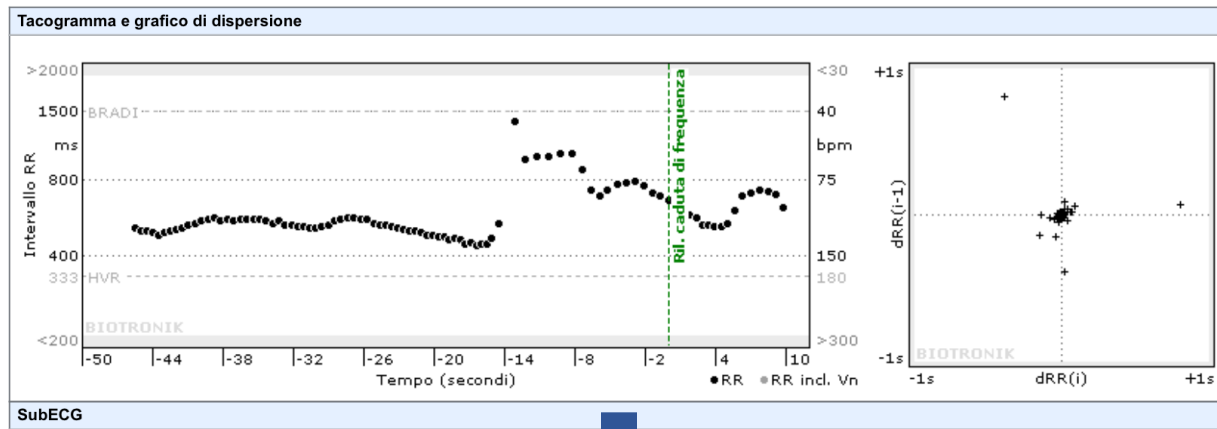
Tilt-Test:
negativo



Numero, Intensità e Sintomatologia episodi di Tachicardia Parossistica al loop recorder



RISULTATI





- ✓ **Miglioramento sintomatologia** riferita dalla paziente
- ✓ Al monitoraggio remoto riduzione degli episodi di **Tachicardia Parossistica** registrati
- ✓ Miglioramento della **variabilità RR**
- ✓ Andamento della FC da un pattern “Inverse Dipper” a “**Dipper**”

Ivabradina



Scelta giusta

Grazie per
l'attenzione,

- *Dentico Alessia.*

